

Paramyxoviren: Atemwegsproblematik in einem Rinderbestand
(Rindergrippe), Zellkulturisolat

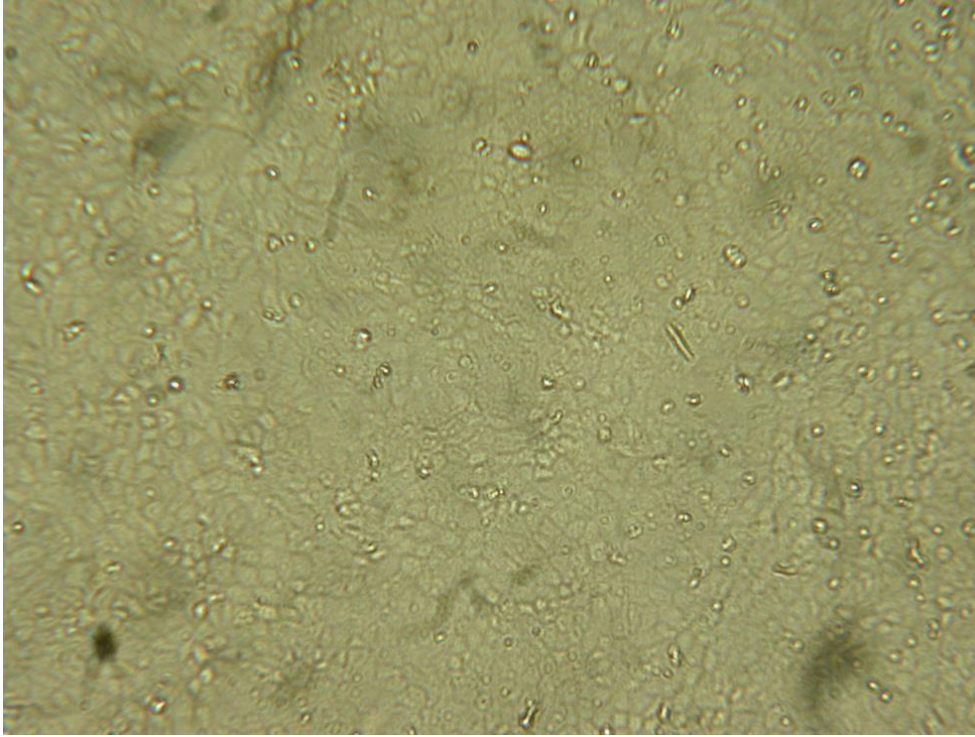


Abb. 1: MDBK Zellen (Rindernierenzellen), Gewebekontrolle

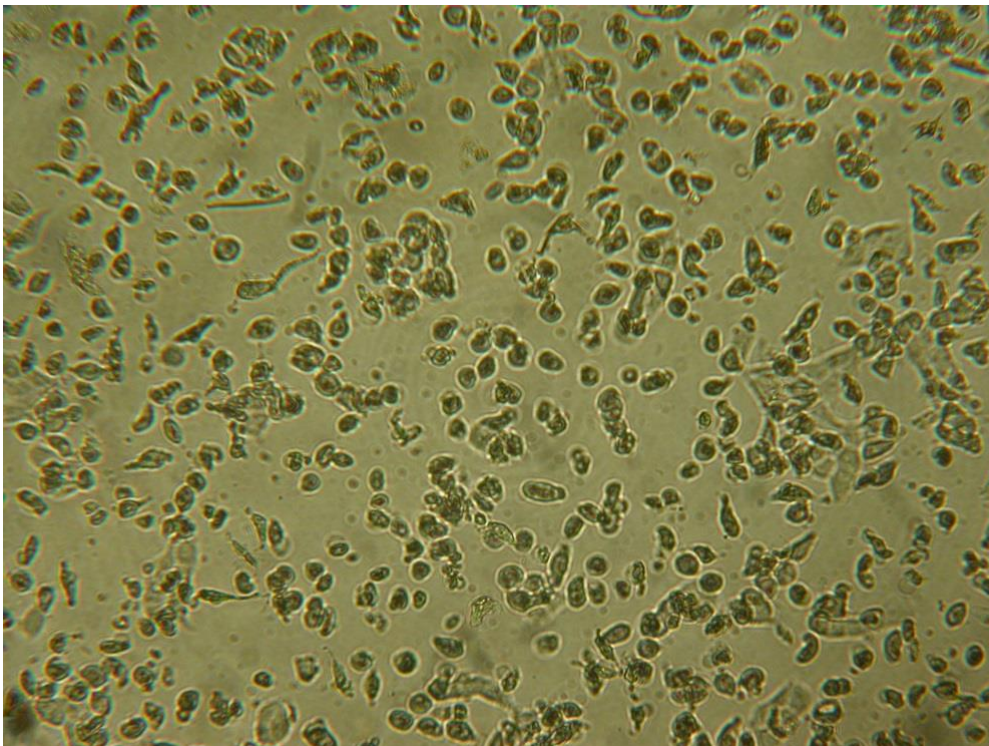


Abb. 2: MDBK Zellen mit zytopathischem Effekt durch Virusvermehrung

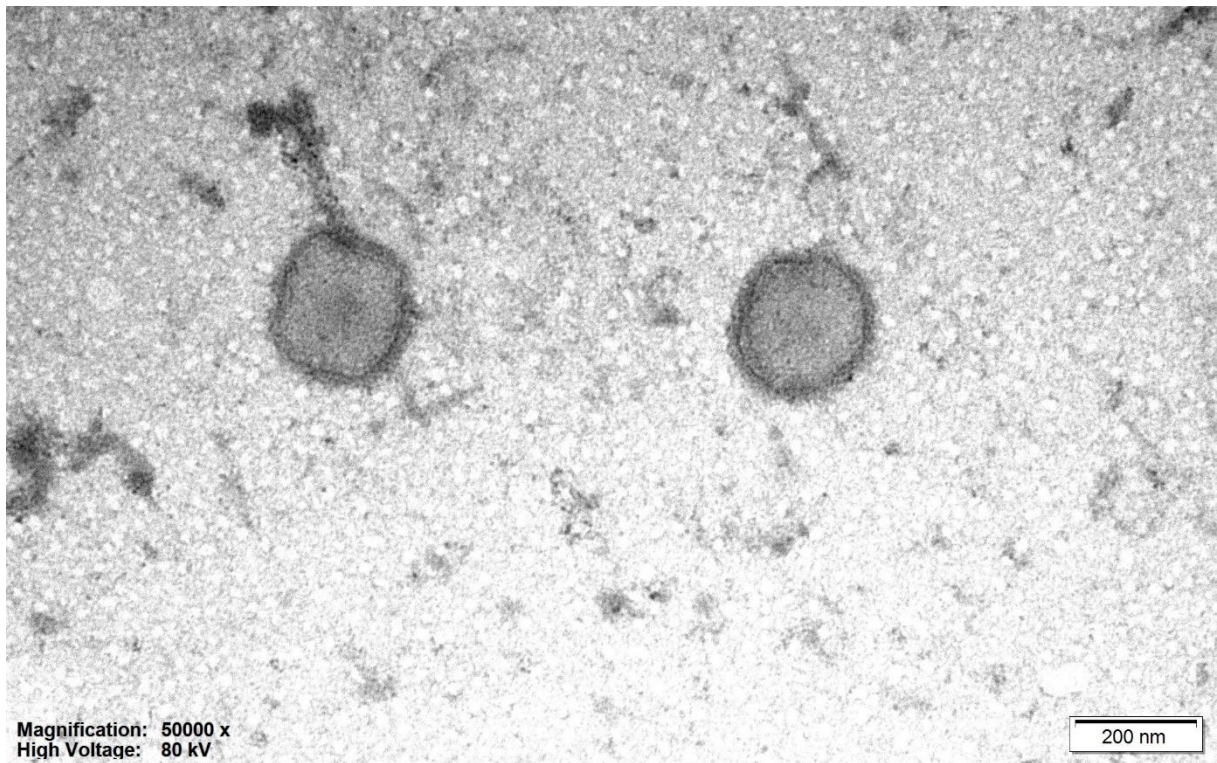


Abb. 3: Paramyxoviren 240 bis 250 nm, RNA Viren, behüllt, rundlich bis polymorph

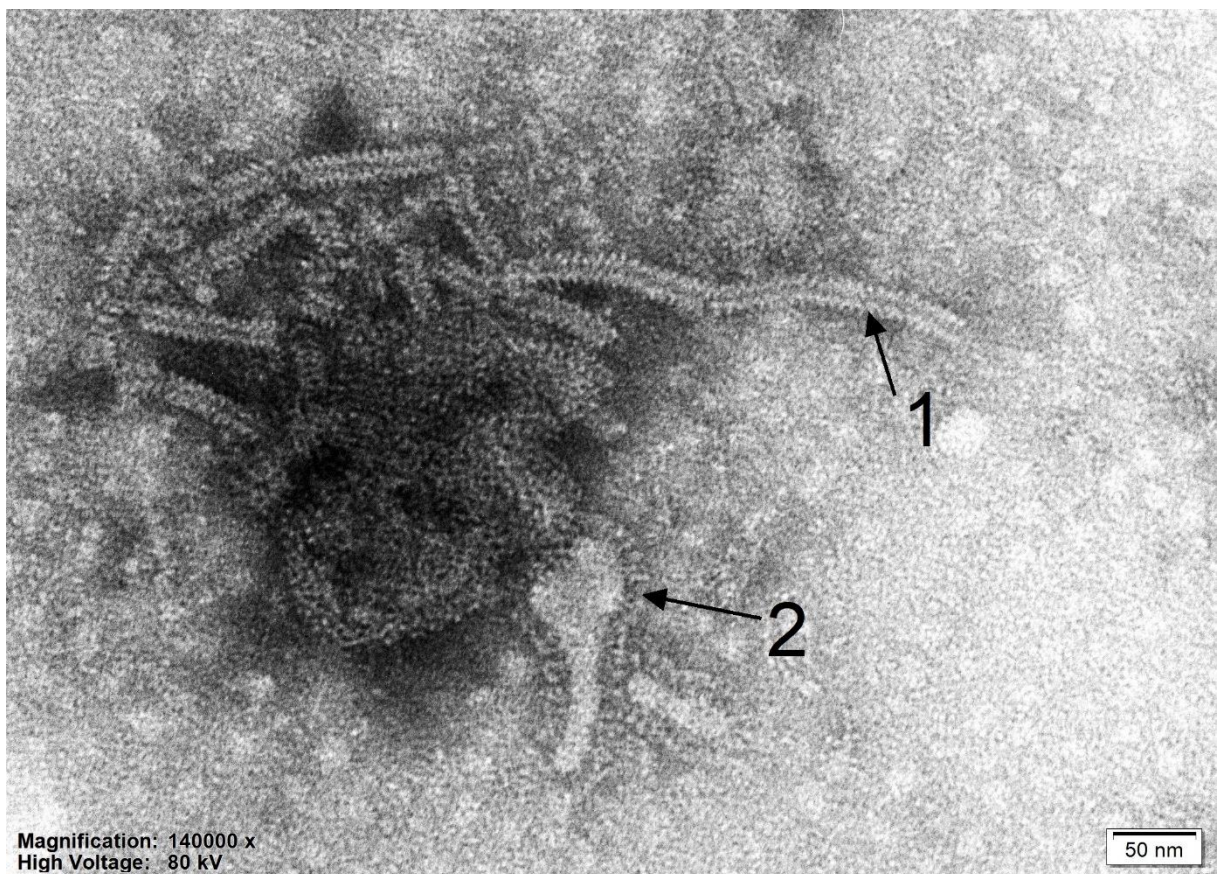


Abb. 4: Paramyxoviren, typische fischgratartige Ribonukleoproteine Pfeil 2, büstenartige Projektionen Pfeil 1

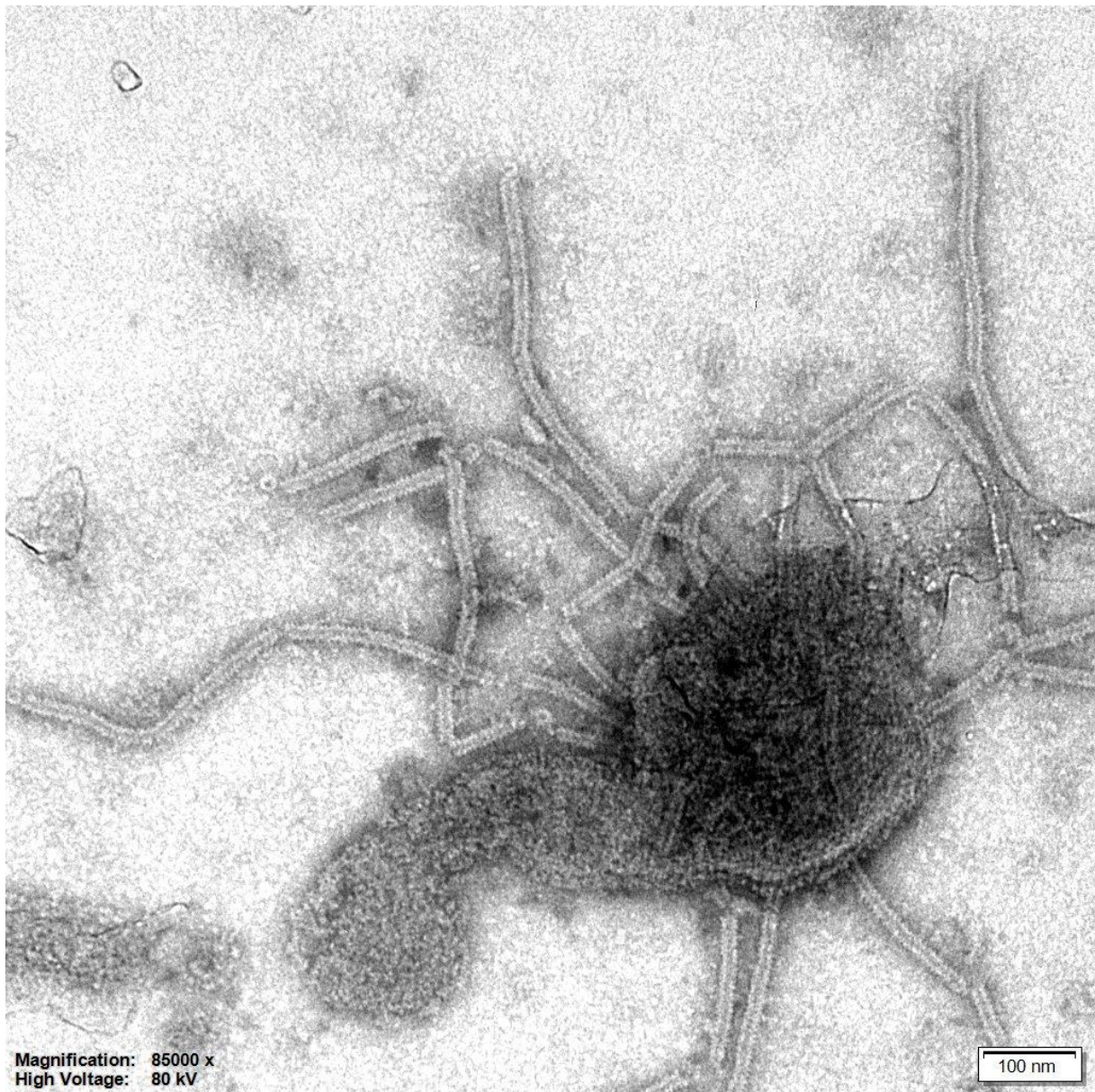


Abb. 5: Paramyxoviren